

Irene Malagnino  
Paola Passariello  
Emanuela Sorci  
Vito Antonio Malagnino

Università degli Studi di Chieti  
"G. D'Annunzio"  
Corso di Laurea in Odontoiatria  
e Protesi Dentaria  
Cattedra di Endodonzia  
Titolare: Prof. Vito Antonio Malagnino

Corrispondenza:  
Prof. Vito Antonio Malagnino  
V.le Ippocrate, 97  
00161 Roma  
Tel.: 064957770 - Fax: 064457464  
E-mail: vmalagnino@byworks.com

## L'apicificazione con idrossido di calcio in una o più sedute

### Apexification with calcium hydroxide in single or multiple visit

#### RIASSUNTO

La tecnica di apicificazione con idrossido di calcio è considerata il trattamento di scelta nei denti permanenti immaturi necrotici. La procedura classica prevede la sostituzione della medicazione intracanalare una o più volte durante la terapia. La necessità di reintervenire sull'elemento dentale viene da alcuni considerata un aspetto negativo di questa tecnica, sebbene la sostituzione della medicazione richieda una seduta di pochi minuti e sia una procedura di semplice esecuzione. In letteratura è stata evidenziata la possibilità di ottenere la formazione della barriera apicale anche con una sola medicazione con idrossido di calcio. Ciò rende possibile l'esecuzione di questa metodica nei casi in cui non sia possibile sostituire la medicazione.

Vengono presentati alcuni casi clinici di apicificazione eseguiti sia con sostituzione periodica della medicazione, sia con la tecnica in un'unica seduta.

#### Parole chiave:

Apicificazione, idrossido di calcio.

#### ABSTRACT

The apexification technique with calcium hydroxide is considered the choice treatment in the immature necrotic teeth. The traditional procedure suggests the replacement of the canal dressing one or more times during the therapy. The need of several visits is considered by someone a negative element of this technique, even if the dressing change needs only few minutes and is a simple procedure. In literature it has been pointed out that the forming of an apical barrier can be obtained also with a single calcium hydroxide dressing. This makes

it possible to carry out this technique in the cases where it is not possible to change the dressing.

Some clinical cases of apexification performed both with periodic dressing replacement or with single visit technique are reported in this paper.

#### Key words:

Apexification, calcium hydroxide.

#### INTRODUZIONE

L'apicificazione è attualmente considerata il trattamento di scelta nei denti permanenti immaturi necrotici.

Le prime descrizioni del fenomeno di apicificazione riportate in letteratura risalgono al 1960, quando Cooke e Rowbotham (1) notarono risultati favorevoli dopo medicazione con una pasta antisettica contenente ossido di zinco, creosolo, iodoformio e timolo, usata come medicazione canalare in attesa che il dente venisse sottoposto ad apicectomia o venisse estratto e sostituito protesicamente. Radiografie di controllo eseguite periodicamente avevano mostrato in molti casi l'avvenuta crescita e maturazione della radice, tanto da rendere non più necessario l'intervento chirurgico e consentire l'otturazione canalare con le convenzionali tecniche. Questa fortuita osservazione ampliò le prospettive di elementi dentari destinati ad una infausta prognosi.

La tecnica di apicificazione con idrossido di calcio è stata descritta per la prima volta da Frank nel 1966 (2). Questo Autore raccomandava di ridurre il più possibile gli agenti contaminanti presenti all'interno del canale radicolare con un'accurata strumentazione e con lavaggi canalari e di riempire il canale radicolare con una pasta riassorbibile di idrossido di calcio. Una volta ottenuta la formazione della barriera apicale, Frank suggeriva di sostituire la pasta riassorbibile

con un'otturazione definitiva in guttaperca. Il meccanismo di azione dell'idrossido di calcio nella formazione della barriera apicale calcificata non è ancora completamente chiarito, non essendo a tutt'oggi stato definito se questo interviene direttamente nella formazione della barriera calcificata o se la sua funzione sia quella di facilitare il mantenimento di condizioni di assenza di infezione, che rendono possibili i processi di guarigione portati avanti dai tessuti periapicali. Il pH fortemente basico dell'idrossido di calcio determina una necrosi superficiale dei tessuti con cui viene messo in contatto ed inoltre è in grado di impedire la proliferazione batterica all'interno del canale. Sebbene in letteratura sia stato ampiamente dimostrato che l'uso di una medicazione intermedia con idrossido di calcio permetta la formazione di una barriera apicale calcificata, è stato messo in evidenza come sia possibile ottenere questo stesso risultato anche con altre medicazioni ad azione antibatterica (pasta iodofornica, monoclороfenolocanforato, cloridrato di tetraciclina) (3-5) e anche senza alcuna medicazione. Whittle (6), in uno studio condotto nel 2000, ha riportato il caso di un dente permanente immaturo traumatizzato nel quale l'apicificazione si era verificata senza alcun trattamento endodontico. Si trattava di un incisivo immaturo andato incontro a necrosi per un trauma, con conseguente infiammazione periapicale. A dispetto di questa complicità si era avuta la chiusura completa dell'apice.

#### Revisione della letteratura

La tecnica di apicificazione con idrossido di calcio, secondo quanto messo in evidenza in una revisione della letteratura condotta da Sheehy e Roberts (7) nel 1997, permette il successo in una percentuale dei casi compresa tra il 74% ed il 100%, tanto da poter far ritenere l'idrossido di calcio il materiale di scelta per ottenere la formazione di una barriera apicale mineralizzata e la riparazione dei tessuti periapicali nei denti immatu-

ri necrotici. Il tempo necessario per il completamento del processo di apicificazione è risultato variare tra i 5 e i 20 mesi. Secondo i dati riportati in questo studio, il fattore determinante per il successo del trattamento è il controllo dell'infezione, mentre le cause più frequenti di insuccesso sono rappresentate dal fallimento del controllo dell'infezione e dalla frattura cervicale della radice, che si verifica con maggiore frequenza nei denti con un ridotto sviluppo radicolare.

Le elevate percentuali di successo dell'apicificazione con idrossido di calcio sono confermate da Walia e Coll. (8), che in uno studio retrospettivo su 15 incisivi necrotici immaturi, sottoposti a trattamento di apicificazione hanno rilevato, in controlli protratti fino a 24 mesi, una percentuale di successo del 100% dei casi dopo un periodo massimo di trattamento con idrossido di calcio di un anno. Questi Autori hanno osservato che il tempo necessario per il completamento del processo di apicificazione dipende dal grado di maturazione radicolare dell'elemento dentale ed è condizionato dall'eventuale presenza di una infezione periapicale: i casi che non presentavano infezioni periapicali mostravano una crescita radicolare e una chiusura apicale più veloci rispetto ai casi in cui era presente infezione periapicale.

L'influenza del grado di maturazione radicolare e della presenza di un'infezione periapicale sul tempo necessario per il processo di apicificazione è confermata da Finucane e Kinirons (9), i quali hanno esaminato 44 casi di apicificazione con idrossido di calcio: tutti i casi sono stati tenuti sotto osservazione per un periodo di 18 mesi o fino ad apicificazione avvenuta, con controlli ogni 8-12 settimane. Il tempo medio necessario per il completamento dell'apicificazione è stato di 34.2 settimane (con una variazione compresa tra le 13 e le 67 settimane). La barriera è risultata formarsi più rapidamente nei casi con ampiezza apicale iniziale ridotta, quindi negli elementi con grado di maturazione maggiore. La presenza di

un ascesso è il fattore che ha un'influenza negativa maggiore sulla velocità di formazione della barriera calcificata. Un altro parametro la cui influenza sulla velocità del processo di apicificazione è stata valutata da questi Autori è la frequenza di sostituzione della medicazione. Nei casi presi in esame il numero delle sostituzioni della medicazione variava tra 1 e 4 con una media di 1.9. La formazione della barriera è risultata verificarsi più rapidamente nei casi in cui la medicazione era stata sostituita più frequentemente. La frequenza di sostituzione della medicazione è apparsa influenzare anche la posizione della barriera rispetto all'apice, con una collocazione più prossima all'apice nei casi con più frequente sostituzione dell'idrossido di calcio.

I tempi necessari alla formazione della barriera calcificata dopo trattamento di apicificazione con idrossido di calcio e l'influenza su questo processo della frequenza di sostituzione della medicazione sono stati studiati anche in un recente lavoro di tipo retrospettivo condotto da Kinirons et al. (10) su un campione di 107 incisivi permanenti immaturi sottoposti ad apicificazione con idrossido di calcio. Il tempo medio occorrente per il completamento della formazione della barriera era di 43.3 settimane. Anche in questo studio è stato evidenziato che la velocità del processo di apicificazione è influenzata dalla frequenza di sostituzione della medicazione intracanalare: nel 60,7% dei casi in cui si era ottenuta l'apicificazione in un tempo inferiore ai 9 mesi la medicazione era stata sostituita con una frequenza inferiore ai 3 mesi. A differenza di quanto osservato nello studio di Finucane e Kinirons (9), riportato in precedenza, la localizzazione della barriera non è sembrata essere influenzata dalla frequenza di sostituzione dell'idrossido di calcio.

In apparente contrasto con quanto osservato nei due precedenti studi, alcuni Autori hanno messo in evidenza come l'apicificazione possa essere ottenuta senza sostituire la medicazione di idrossido di calcio e per

questo motivo suggeriscono una tecnica di apicificazione in un'unica seduta. Nel 1998 Gupta et al. (11) hanno pubblicato un lavoro in cui sono stati presentati tre casi clinici di apicificazione in una seduta; secondo questi Autori questa tecnica è più veloce, più economica e più facilmente accettata dal giovane paziente rispetto alla apicificazione con metodo classico. I fattori determinanti per il successo di questo tipo di procedura sono: 1) un'accurata detersione per ridurre al minimo le infezioni e consentire un ottimale riempimento dello spazio canalare con l'idrossido di calcio; 2) il mantenimento dell'integrità e della vascolarizzazione della regione apicale mediante un minimo intervento degli strumenti a questo livello.

La possibilità di ottenere l'apicificazione senza procedere alla regolare sostituzione dell'idrossido di calcio è confermata anche da un caso clinico presentato da Selden (12): a causa della scarsa collaborazione del paziente, in questo caso era stato possibile procedere ad un'unica applicazione della medicazione canalare; nonostante ciò era stato possibile ottenere la formazione a distanza di un anno di un'adeguata barriera apicale. Nonostante il successo ottenuto in questo caso gli Autori raccomandano di seguire di routine le procedure con il ricambio dell'idrossido di calcio ogni tre mesi.

## CASI CLINICI

Vengono presentati alcuni casi clinici di apicificazione con idrossido di calcio effettuata sia con la tecnica che prevede la sostituzione della medicazione una o più volte durante il trattamento, sia con un'unica applicazione di idrossido di calcio. Viene, inoltre, presentato un caso clinico in cui è stata riscontrata l'avvenuta apicificazione a distanza di circa 10 anni da un trattamento endodontico incompleto in un dente immaturo necrotico.

---

Caso 1

Apicificazione con idrossido di calcio.

A. Rx preoperatoria: si nota un apice molto immaturo con pareti canalari sottili e divergenti.

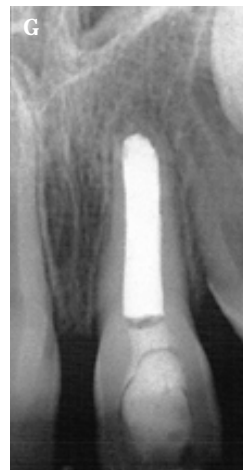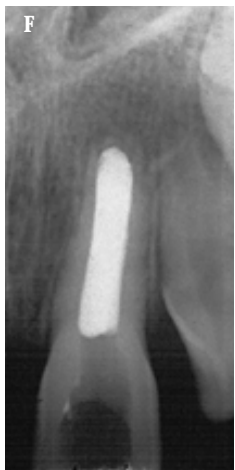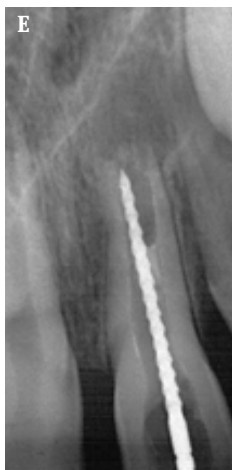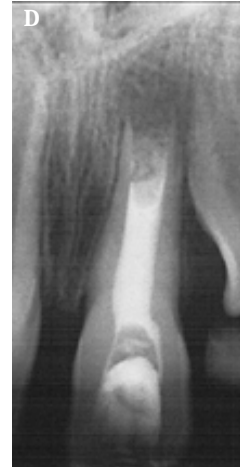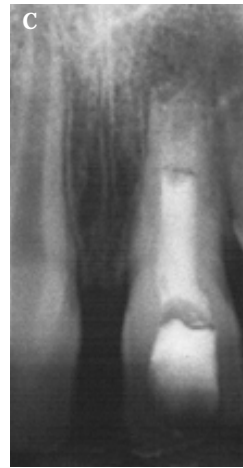
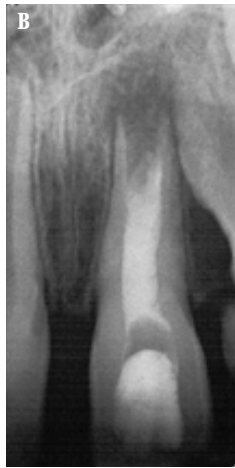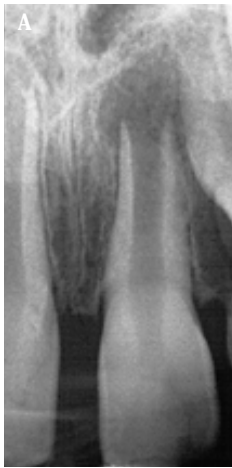B. Rx postoperatoria dopo il posizionamento dell'idrossido di calcio.

C. e D. Rx di controllo dopo ulteriori 3 e 6 mesi.

E. Rx intraoperatoria di verifica della continuità della barriera apicale.

F. Otturazione canalare definitiva in guttaperca.

G. Rx di controllo dopo 6 mesi dal completamento della terapia.



## Caso 2

Trattamento di apicificazione di 3.7 eseguito senza sostituzione della medicazione.

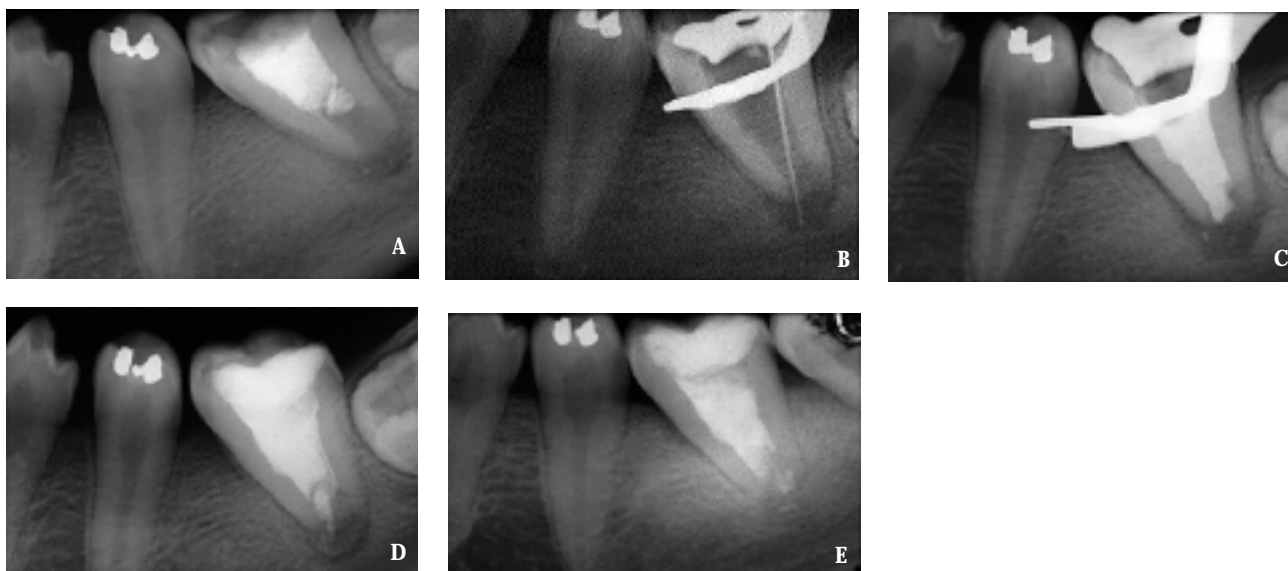
A. Rx preoperatoria: l'elemento dentale risulta fortemente immaturo; si nota la presenza di una lesione periapicale.

B. Rx intraoperatoria.

C. Rx postoperatoria eseguita dopo il posizionamento della medicazione di idrossido di calcio.

D. Rx di controllo a 10 mesi: per la mancata collaborazione del paziente la medicazione intracanalare non è stata sostituita, sebbene siano presenti segni di riassorbimento apicale del materiale. Si nota la quasi completa formazione della barriera apicale calcificata.

E. Rx di controllo a 4 anni: si notano la presenza di una barriera apicale radiopaca e la guarigione della lesione periapicale. Per la mancata collaborazione del paziente non è stato possibile eseguire alcun tipo di trattamento successivo alla prima seduta per cui nel canale è presente la medicazione di idrossido di calcio originale; sembra essere avvenuta la apicificazione e i tessuti periapicali sono in condizione di salute.



## Caso 3

Trattamento di apicificazione con idrossido di calcio di 1.1 eseguito senza sostituire la medicazione intracanalare.

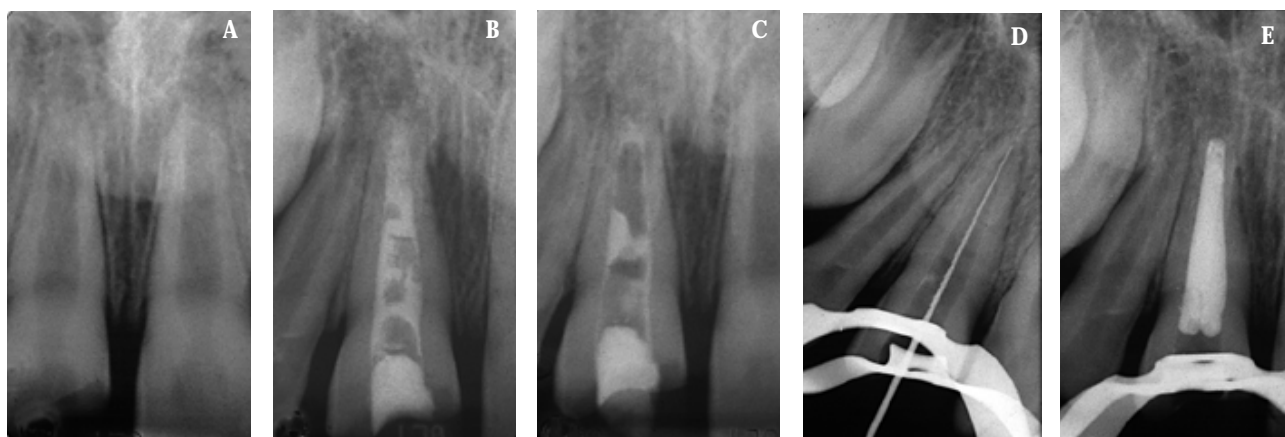
A. Rx preoperatoria.

B. Rx di controllo a 6 mesi.

C. Rx di controllo a 18 mesi si noti il riassorbimento dell'idrossido di calcio che non è stato sostituito.

D. Rx intraoperatoria: viene verificata la continuità della barriera apicale.

E. Rx postoperatoria dopo esecuzione dell'otturazione definitiva in guttaperca.



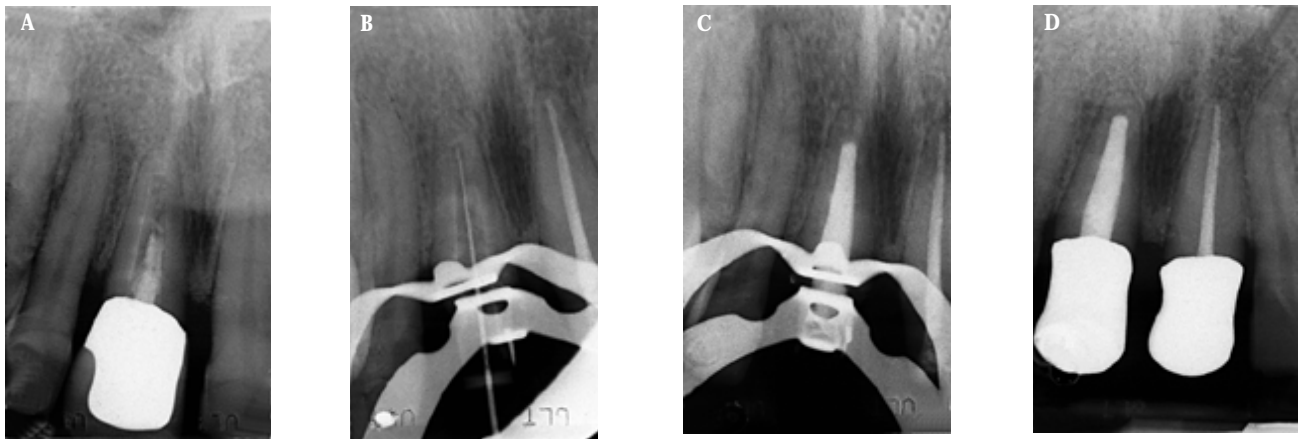
Caso 4

A. Rx preoperatoria: a carico di 1.1 si nota la presenza di un trattamento endodontico incompleto, eseguito oltre 10 anni prima, a carico di un elemento dentale in condizioni di immaturità radicolare. La radiografia sembra evidenziare la presenza di una barriera apicale.

B. Rx intraoperatoria: la continuità della barriera apicale viene verificata clinicamente. Sembra essere avvenuto, questa volta per negligenza dell'operatore, qualcosa di simile a quanto descritto nel caso 2, nel canale infatti è stata ritrovata una pasta medicamentosa che sembrava essere idrossido di calcio e all'anamnesi risultava un trauma avvenuto all'età di 8-9 anni.

C. Rx postoperatoria dopo esecuzione dell'otturazione canalare definitiva.

D. Rx di controllo dopo completamento del restauro coronale.



Caso 5

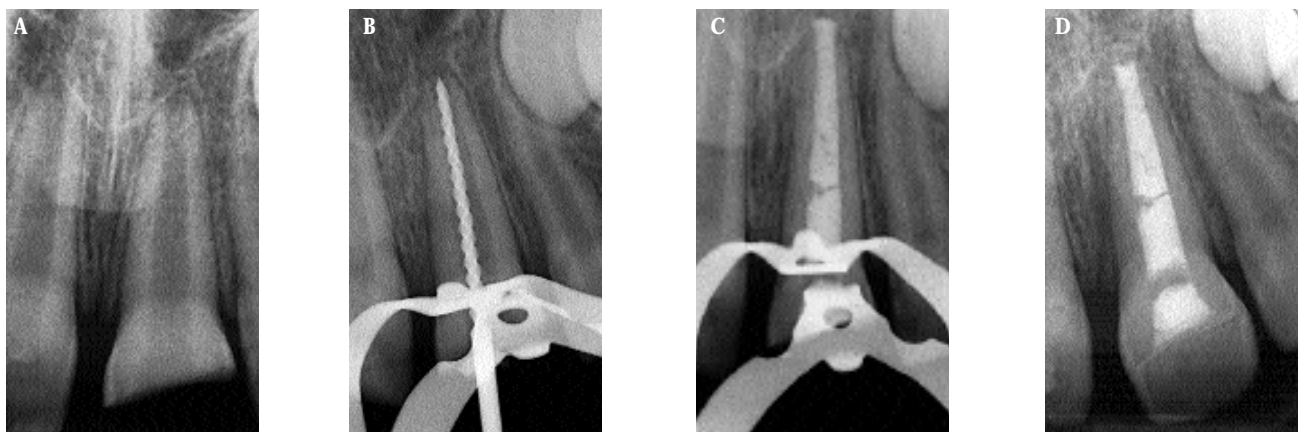
Trattamento di apicificazione di 2.1.

A. Rx diagnostica.

B. Rx di misurazione della lunghezza di lavoro.

C. Rx postoperatoria dopo il posizionamento della medicazione di idrossido di calcio.

D. Rx di controllo a distanza di 2 mesi. Si noti che è stato eseguito un restauro coronale definitivo (in questo caso con la tecnica del riattacco del frammento; è stato posizionato un pellet di cotone e dell'IRM all'imbocco del canale per facilitare il rientro). A questo punto si potranno eseguire i controlli radiografici su un dente che è in una condizione di stabilità. Si deciderà se sostituire una o più volte la medicazione o attendere l'apicificazione senza cambiare l'idrossido di calcio.





## DISCUSSIONE E CONCLUSIONI

L'uso dell'idrossido di calcio si è dimostrato un metodo efficace per ottenere l'apicificazione dei denti permanenti immaturi necrotici (7,8).

La tecnica di apicificazione con idrossido di calcio nella sua procedura classica prevede la sostituzione della medicazione intracanalare una o più volte durante la terapia (Caso 1). Dalla revisione della letteratura è stato messo in evidenza come una più frequente sostituzione dell'idrossido di calcio sembra permettere la formazione della barriera apicale calcificata in un tempo relativamente più breve (9,10). Tuttavia negli studi che mettono in evidenza una più precoce comparsa della barriera se l'idrossido di calcio viene sostituito più frequentemente (9,10) si ha il successo anche con un'unica sostituzione. Nei lavori di Gupta (11) e Selden (12) vengono presentati casi che hanno condotto all'apicificazione senza che sia mai stata sostituita la prima medicazione con idrossido di calcio.

La possibilità di ottenere l'apicificazione con una sola medicazione di idrossido di calcio rappresenta una soluzione nei casi in cui per diverse ragioni non sia possibile avere la collaborazione del paziente. La validità della tecnica di apicificazione in una seduta è confermata dai casi 2 e 3, casi in cui è stata ottenuta la formazione di una barriera apicale con un'unica medicazione.

Una nostra esperienza clinica sembra addirittura evidenziare come la formazione della bar-

riera apicale calcificata e il mantenimento dello stato di salute dei tessuti periapicali possa persistere, anche in assenza di una otturazione definitiva del canale radicolare (Casi 3 e 4). Alcuni problemi che vengono sollevati a proposito della tecnica di apicificazione con idrossido di calcio riguardano la stabilità della medicazione, la necessità di prevenire l'infiltrazione coronale e la relativa "debolezza" strutturale dell'elemento dentale chiuso con un cemento. L'infiltrazione è possibile se l'accesso endodontico viene otturato con un materiale provvisorio, mantenuto per un tempo prolungato. Il sigillo coronale durante le fasi dell'apicificazione è tuttavia oggi assicurato dall'uso per il restauro coronale di materiali composti con sistemi adesivi smalto-dentinali che, peraltro, possono essere facilmente rimossi (anche solo parzialmente) e riapplicati, nel caso si voglia cambiare la medicazione con idrossido di calcio. La possibilità di effettuare già in prima seduta una ricostruzione coronale definitiva permette anche di risolvere il problema estetico, in caso di frattura coronale, e i problemi funzionali, fonetici e occlusali che possono derivare da una prolungata assenza di una porzione estesa della corona di un incisivo (Caso 5).

Recentemente è stato proposto di utilizzare l'MTA per eseguire l'apicificazione di denti permanenti immaturi necrotici. L'idea di utilizzare questo cemento è derivata dalla sua validità come materiale per l'otturazione di comunicazioni tra lo spazio endodontico ed i tessuti periapicali, grazie alle sue capacità sigillanti, anche in ambiente umido, e alla sua biocompatibilità. Shabahang (13) ha dimostrato in uno studio su animali l'induzione dell'apicificazione dopo applicazione all'api-

ce di un dente immaturo di MTA.

Un vantaggio che viene da alcuni attribuito alla tecnica di apicificazione con MTA è quello di una maggiore rapidità, in quanto non richiede di attendere la risposta dei tessuti periapicali e la formazione della barriera apicale, prima di procedere all'otturazione definitiva dell'endodonto. Si deve considerare che l'apicificazione con MTA richiede comunque almeno tre sedute (una in cui viene applicata una medicazione intracanalare con idrossido di calcio, una per il posizionamento dell'MTA ed una per l'otturazione canalare definitiva e la ricostruzione dell'elemento dentale) (14, 15). La seduta di posizionamento dell'MTA è piuttosto complessa e necessita dell'uso del microscopio operatorio. Complessivamente i tempi clinici alla poltrona possono risultare lunghi, anche se concentrati in un breve periodo.

Un'altra considerazione che è necessario fare a proposito dell'apicificazione con MTA è che il sigillo che si ottiene con questo materiale è un sigillo definitivo, che viene eseguito ad apice ancora aperto: l'apicificazione avviene in un tempo successivo. Ci sembra che non sia sempre perfettamente prevedibile il sigillo che si possa ottenere, soprattutto negli apici particolarmente immaturi. In questi casi, oltre all'ampiezza del foramen da otturare, possono anche essere presenti pareti canalari in sottosquadro; in queste condizioni il controllo verticale dell'MTA può risultare difficile. Mancano, inoltre, in letteratura un certo numero di pubblicazioni di esperienze cliniche che abbiano chiarito meglio le possibilità ed i limiti di questa tecnica.

In conclusione ci sembra di poter sottolineare la perdurante attualità della tecnica di apicificazione con idrossido di calcio.

## BIBLIOGRAFIA

1. Cooke C, Rowbotham TC. Root canal therapy in non-vital teeth with open apices. *Br Dent J* 1960; 108:147.
2. Frank AL. Therapy for the divergent pulpless tooth by continued apical formation. *J Am Dent Assoc* 1966; 72: 87.
3. Roberts SC, Brilliant JD. Tricalcium phosphate as an adjunct to apical closure in permanent teeth. *J Endod* 1975; 1: 263.
4. Das S. Apexification in a non vital tooth by control of infection. *J Am Dent Assoc* 1980; 100: 880.
5. Yates J. Barrier formation time in non-vital teeth with open apices. *Int Endod J* 1988; 21: 313.
6. Whittle M. Apexification of an infected untreated immature tooth. *J Endod* 2000; 26: 245-7.
7. Sheehy EC, Roberts GJ. Use of calcium hydroxi-

- de for apical barrier formation and healing in non vital immature permanent teeth: a review. *Br Dent J* 1997; 183(7): 241-6.
8. Walia T, Chawla HS, Gauba K. Management of wide open apices in non-vital permanent teeth with CaOH<sub>2</sub> paste. *J Clin Pediatr Dent* 2000; 25(1): 51-6.
9. Finucane D, Kinirons MJ. Non vital immature permanent incisor: factors that may influence treatment outcome. *Endod Dent Traumatol* 1999; 15(6): 273-7.
10. Kinirons MJ, Srinivasan V, Welbury RR, Finucane D. A study in two centres of variations in the time of apical barrier detection and a barrier position in non vital immature permanent incisor. *Int J Pediatr Dent* 2001; 11(6): 447-51.
11. Gupta S, Sharma A, Dang N, Aggarwal S. Ma-

- nagement of teeth with open apices and necrotic pulps with single visit apexification: 3 representative cases. *J Indian Soc Pedod Prev Dent* 1998;16(2): 52-5.
12. Selden HS. Apexification: an interesting case. *J Endod* 2002; 28(1): 44-5.
13. Shabahang S, Torabinejad M, Boyne P, A Bedi H, Mc Millan P. A comparative study of root end induction using osteogenic protein OP-1, calcium hydroxide and MTA in dogs. *J Endo* 1999; 25:1-6.
14. Torabinejad M, Chivian N. Clinical application of mineral trioxide aggregate. *J Endo* 1999; 25(3):197-205.
15. Cantatore G, Castellucci A, Dell'Agnola A, Malagnino VA. Applicazioni cliniche dell'MTA. *G It Endo* 2002; 16(1): 29-39.